
WELLENS SYNDROME - REPORT OF TWO CASES IN A PATIENT WITH MULTI-VESSEL CORONARY ARTERY DISEASE

Sasko Nikolov

„Clinical Hospital“ Shtip, Republic of North Macedonia, dr.nikolovsasko@gmail.com

Gordana Kamcheva Mihailova

„Clinical Hospital“ Shtip, Faculty of medical sciences,
UGD Shtip, Republic of North Macedonia, gordana.kamceva@ugd.edu.mk

Slavica Jordanova

„Clinical Hospital“ Shtip, Republic of North Macedonia, slavica_jordanova@yahoo.com

Marijan Jovev

„Clinical Hospital“ Shtip, Republic of North Macedonia, mjovev@yahoo.com

Abstract: Acute coronary syndrome is a leading cause of death and increased morbidity in developed countries. Wellens syndrome as a high-risk of acute coronary syndrome is characterized by changes in the ST-T segment in the precordial leads, indicating critical stenosis of the left anterior descending artery (LAD). This syndrome belongs to the subgroup of patients with unstable angina pectoris who have inverted T waves in the anterior precordial leads on the electrocardiogram (ECG). In our paper, we presented two cases of Wellens syndrome with critical LAD stenosis, performed coronary angiography and LAD stent placement. Wellens' syndrome can be a marker of critical LAD stenosis in both its proximal and midsection. Changes can be temporary, last for months or disappear after revascularization treatment. Coronary angiography of the patient may also reveal critical stenosis of RCA (80%), LCx (100%), and diagonal-1 (90%). Failure to recognize this syndrome can cause a delay in referring patients for urgent coronary angiography and revascularization therapy that can lead to anterior myocardial infarction, significant left ventricular dysfunction, and even death. About 75% of patients with Wellens syndrome treated with conservative management alone will develop an extensive anterior myocardial infarction within a few days, with an average of 8.5 days from the onset of symptoms. This case study concludes that clinicians should be aware of ECG changes in Wellens syndrome, which may occur during the pain-free period. For the definitive management of Wellens syndrome, the treatment of choice is cardiac catheterization with percutaneous coronary intervention (PCI), to relieve the patient of the symptoms of Wellens syndrome, as well as a number of complications of this acute condition.

Keywords: acute coronary syndrome, wellens syndrome, left anterior descending artery, inverted t waves, revascularization

ВЕЛЕНСОВ СИНДРОМ - ПРИКАЗ НА ДВА СЛУЧАИ КАЈ ПАЦИЕНТ СО КОРОНАРНА АРТЕРИСКА БОЛЕСТ НА ПОВЕЌЕ КРВНИ САДОВИ

Сашко Николов

ЈЗУ “Клиничка болница” Штип, Р.Северна Македонија, dr.nikolosasko@gmail.com

Гордана Камчева Михаилова

ЈЗУ “Клиничка болница” Штип, Факултет за медицински науки,
Универзитет “Гоце Делчев” Штип, Р.Северна Македонија, gordana.kamceva@ugd.edu.mk

Славица Јорданова

ЈЗУ “Клиничка болница” Штип, Р.Северна Македонија, slavica_jordanova@yahoo.com

Маријан Јовев

ЈЗУ “Клиничка болница” Штип, Р.Северна Македонија, mjovev@yahoo.com

Апстракт: Акутниот коронарен синдром е водечка причина за смрт и зголемен морбидитет во развиените земји. Веленсов синдром како високоризичен акутен коронарен синдром се карактеризира со промени во СТ-Т сегментот во прекордијалните одводи, што укажува на критична стеноза на левата предна десцендентна артерија (ЛАД). Овој синдром припаѓа во подгрупата на пациенти со нестабилна ангина пекторис кои имале инверзни Т бранови во предните прекордијални одводи на електрокардиограмот (ЕКГ). Во нашиот труд, прикажавме два случаи на Веленсов синдром со критична стеноза на ЛАД, направена коронарна ангиографија и пласирање на стент во ЛАД. Веленсовиот синдром може да биде маркер за

критична стеноза на ЛАД како во нејзиниот проксимален, така и во нејзиниот среден дел. Промените можат да бидат привремени, да траат со месеци или да исчезнат по реваскуларизациониот третман. Коронарната ангиографија на пациентот исто така може да открие критична стеноза на RCA (80%), LCx (100%), и дијагонала-1 (90%). Неуспехот да се препознае ова синдром може да предизвика доцнење во испраќањето на пациентите на итна коронарна ангиографија и терапија за реваскуларизација која може да доведе до преден миокарден инфаркт, значајна лево вентрикуларна дисфункција дури и смрт. Околу 75% од пациентите со Веленсов синдром кои се лекуваат само со конзервативен третман ќе развијат екстензивен преден миокарден инфаркт во рок од неколку дена, со просек од 8,5 дена од почетокот на симптомите. Оваа студија на случаи заклучува дека клиничарите треба да бидат свесни за ЕКГ промени кај Веленсовиот синдром, што може се јавуваат во период без болка. За дефинитивно справување со Веленсов синдром, избор на третман е срцева катетеризација со перкутана коронарна интервенција, за да се ослободи пациентот од симптомите на Веленсов синдром, како и од голем број на компликации на оваа акутна состојба.

Клучни зборови: акутен коронарен синдром, веленсов синдром, лева предна десцендентна артерија, инверзни Т бранови, реваскуларизација

1. ВОВЕД

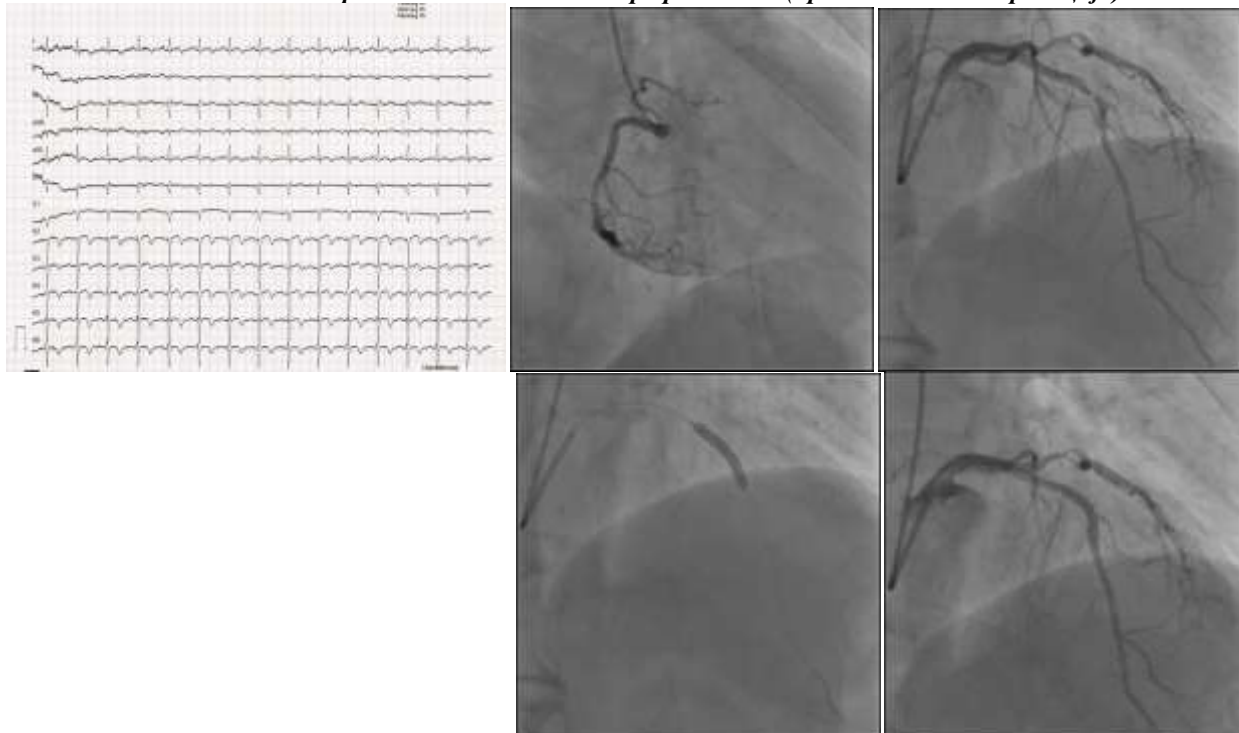
Акутниот коронарен синдром е водечка причина за смрт и зголемен морбидитет во развиените земји (1-3). Иако смртните случаи од оваа состојба постепено се намалуваат во изминатите неколку децении во европските земји, сè уште претставува околу една третина од смртните случаи кај лица над 35 годишна возраст. Американското здружението за срце објави дека 15,5 милиони луѓе кои се на возраст ≥ 20 години во САД имаат коронарна срцева болест (КАБ). Во исто време, преваленцата се зголемува заедно со возраста и за жените и за мажите, и приближно еден миокарден инфаркт се јавува на секои 42 секунди (4). Како добро познат високоризичен акутен коронарен синдром, Веленсов синдром (ВС), прво опишан од де Zwaan и Wellens во 1982 година, се карактеризира со промени во СТ-Т сегментот во прекордијалните одводи, што укажува на висока критична стеноза на левата предна десцендентна артерија (ЛАД) (5). Овој синдром припаѓа во подгрупата на пациенти со нестабилна ангина пекторис кои имале инверзни Т бранови во предните прекордијални одводи на електрокардиограмот (ЕКГ) (6). Според класификација, ВС може да се подели на тип А кој се карактеризира со двофазни Т-бранови во одводите V2 и V3 кои се јавуваат во период без болка и тип Б со појава на длабоки, симетрични и инверзни Т бранови во одводите V2 и V3, често вклучувајќи ги и V1, V4, V5 и V6. (7,8). Покрај овие наоди, отсуството на прекордијални Q бранови, минимално покачен СТ-сегмент (<1 mm), и нормални или малку покачени срцеви серумски маркери можат да помогнат да се потврди дијагнозата (9). Инциденцата на ВС се движи од 10-15% од сите случаи на акутен коронарен синдром со позната етиологија за КАБ како што се атеросклеротични наслаги, вазоспазам на коронарните артерии, хипооксија и зголемена срцева побарувачка (10). Во неколку студии, кај пациенти хоспитализирани со нестабилна ангина пекторис, ВС може да се најде кај 14%-18% од ЕКГ наодите, и 75% кај пациенти со ВС кои не биле подложени на миокардна реваскуларизација, а имале екстензивен миокарден инфаркт на преден ѕид во првите неколку недели од третманот, што укажува на важноста за рана дијагноза на овој синдром (9,11). Мажите имаат 3 пати поголем ризик да развијат Веленсов синдром од жените, а шансите за заболување се зголемуваат по 60-годишна возраст. Пушење, високиот крвен притисок и дијабетес мелитус се главните фактори на ризик за развој на болеста. Само 25% од случаите на Веленсов синдром се жалат на ангинозна болка во градите (12,13). Рана дијагноза на ВС може да биде дијагностички предизвик поради тешкотии со толкување на промените на ЕКГ пациенти со акутна болка во градите, што доведува до доцна интервенција и зголемен морбидитет и стапка на смртност (14,15). Фактори кои придонесуваат во тешкотијата да се препознае овој синдром е недостаток на лекарски вештини во толкување на ЕКГ, евидентна исхемија која не е откриена при првичната евалуација, симптоми и ЕКГ промени кои се јавуваат за време на периодот без болка, мало до незначително зголемување на срцевите биомаркери (16,17), и истите наоди на ЕКГ со други состојби како што се хипокалемија, интрацеребрална хеморагија, пулмонална емболија, инверзија на перзистентен јувенилен Т-бран или нормална варијанта (18, 19). За дефинитивно справување со Веленсов синдром, избор на третман е срцева катетеризација со перкутана коронарна интервенција (ПКИ), за да го ослободиме пациентот од симптомите на Веленсов синдром, како и од голем број на компликации на оваа акутна состојба. (6,20)

2. ПРИКАЗА НА СЛУЧАЈ 1 – ВЕЛЕНСОВ СИНДРОМ ТИП 1

59-годишен пациент се јавил на оддел за итна медицинска помош со интермитентна болка во градите во последните три дена. Стегање во градите за прв пат имал пред три дена, кое траело неколку минути и вратен дома поради нормални вредности на серумски срцеви маркери и без промени во ЕКГ. На денот на прием,

болката била лоцирана во средината на градниот кош која се ширела кон лева рака. Од минати заболувања има ХТА, дислипидемија и ДМ тип 2. ЕКГ на прием покажа двофазни Т бранови од V2-V6 (Сл.1). Тропонин беше малку зголемен 3,10ng/mL (<0,28ng/mL). Ехокардиографијата покажа антероапикална хипокинезија, со ЕФ 40%. Беше направена итна коронарографија и забележани се оклузии на десната коронарна артерија, циркумфлексна артерија и значајна критична стеноза на ЛАД во среден сегмент. Беше применета дилатација со балон, поставен коронарен стент во среден сегмент на ЛАД и пациентот беше отпуштен од болница без никакви компликации (сл.2).

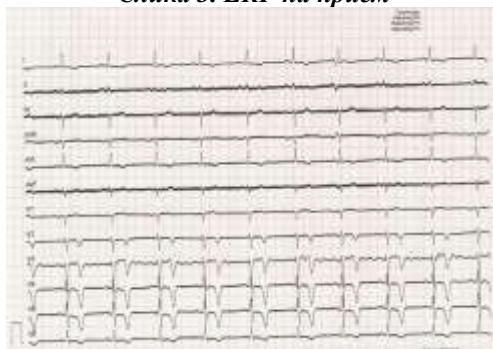
Слика 1. ЕКГ на прием и Слика 2. Анизиографски наод (пред и после интервенција)



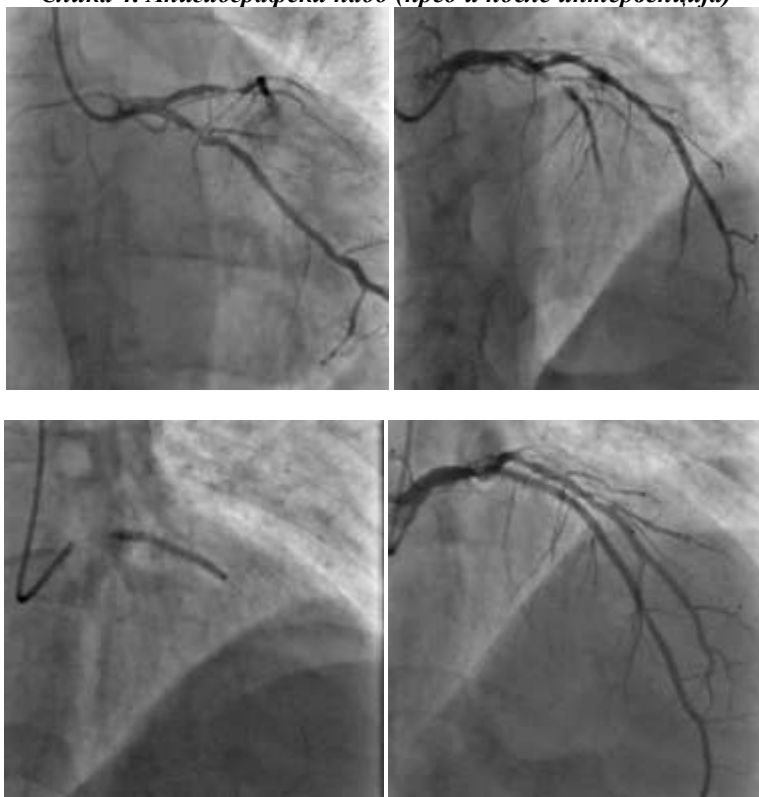
ПРИКАЗА НА СЛУЧАЈ 2 – ВЕЛЕНСОВ СИНДРОМ ТИП 2

66-годишен пациент примен на оддел за итна медицинска помош со стегање во гради, два-три часа пред прием. Од минати заболувања има ХТА и ДМ тип 2. За време на физикалниот преглед немал болка. На ЕКГ што беше направено, во безболниот период, беа забележани длабоки симетрични инверзни Т бранови во одводите V2-V5. Тропонин I беше во референтни вредности. Ехокардиографијата покажа хипокинезија на дистален септум и апекс, со ЕФ 53%. Пациентот веднаш беше донесен во ангиографска сала и беше забележан наод: стеноза на циркумфлексаната артерија и значајна критична оклузија на ЛАД во проксимален сегмент од 99%. Пациентот беше отпуштен од болница без никакви компликации после ангиографска интервенција и пласирањето на стент во проксимален дел на ЛАД (сл. 4).

Слика 3. ЕКГ на прием



Слика 4. Анигиографски наод (пред и после интервенција)



3. ДИСКУСИЈА

BC вообичаено укажува на присуство на критична стеноза на LAD, особено во проксималниот дел на LAD (21). Спроведена студија од страна на Vandara et al.(22) од вкупно 30 пациенти со BC, 70% (22 пациенти) имале критична стеноза $\geq 90\%$ во проксималниот дел на ЛАД. Kardesoglu et al.(23), како и Pallangyo et al. (18) објавиле слични наоди каде критичната стеноза е во средината на ЛАД. Овие наоди сугерираат дека BC може да биде маркер за критична стеноза на ЛАД како во нејзиниот проксимален, така и во нејзиниот среден дел. Промените можат да бидат привремени, трајни со месеци или да исчезнат по ревакуларизациониот третман. Коронарната ангиографија на пациентот може да открие критична стеноза и на другите коронарни крвни садови, на RCA (80%), LCx (100%), и дијагонала-1 (90%). И покрај фактот дека промените на ЕКГ кај нашите пациенти беа конзистентни со оние на BC, критична стеноза беше пронајдена во LCx, RCA соодветно. Дополнително, кај едниот пациентот имаше критична стеноза на средината на ЛАД, кај другиот во неговиот проксимален сегмент. И кај двајцата пациенти, направена ПКИ со пласирање на стент во критичниот дел на ЛАД. Пациентите закрепнале без компликации и биле отпуштени дома. Препознавањето на Веленсов синдром е важно бидејќи овој синдром рефлектира прединфарктна фаза на КАБ и кај околу 75% во рок од неколку дена, со просек од 8,5 дена од почетокот на симптомите да се развие екстензивен миокарден инфаркт на преден ѕид. (24, 25). Иако не е итен случај, штом се посомнева на BC, кај пациенто со или без симптоми, се препорачува да се направи итна коронарна ангиографија. (26) Кај ваквите пациенти, функционални исхемични евалуации (стрес тест, стрес миокарден КТ, срцева MR, или стрес ехокардиографија) треба да се избегнуваат, бидејќи тие можат да бидат опасни во присуство на нестабилна лезија на ЛАД (16) Провокација на срцева исхемија кај овие пациентите со горенаведените дијагностички тестови може да доведат до несакани настани како што е акутен миокарден инфаркт со СТ-сегмент елевација (27), вентрикуларна тахикардија, смрт (28). Принципот на почетен третман на BC е генерално ист како и кај акутниот коронарен синдром. Антиромбоцитна, антикоагулантна и антиангинална терапија треба да се администрира. По првичниот третман, пациентите треба веднаш да бидат префрлени во најблизок центар за коронарна ангиографија и ревакуларизациска терапија, или со ПКИ или со бајпас на коронарна артерија изведена од страна на интервентен кардиолог или кардиохирург соодветно (29, 30).

4. ЗАКЛУЧОК

Од овие студии на случаи може да заклучиме дека клиничарите треба да бидат свесни за непрепознатлива ЕКГ манифестација на критична проксимална стеноза на ЛАД од тип 1 и тип 2 Веленсов синдром, кои може да се јават и во период без клиничка симптоматологија. Раното препознавање на истите е од клучно значење бидејќи овие типични ЕКГ наоди се дијагностички за тешка, критична субоклузија на ЛАД. Овој синдром е прединфарктна состојба на коронарна артериска болест со висока предиктивна вредност за развој на акутен миокарден инфаркт. Рано препознавање и брза перкутаната коронарна интервенција спречува трајно оштетување на срцето. Затоа, мора да има зголемена свест за оваа дијагноза за рана идентификација и превенција на сериозни морбидитет и морталитет.

ЛИТЕРАТУРА

- Al-assaf, O., Abdulghani, M., Musa, A., et al. (2019). Wellen's Syndrome: The Life-Threatening Diagnosis. *Circulation*, 140: 1851–1852
- Appel-da-Silva, M.C., Zago, G., Abelin, A.P. et al. (2010). Wellens Syndrome. *Arq Bras Cardiol*, 94(4): e54-e56
- Arisha, M.J., Hallak, A., & Khan, A. (2019). A rare presentation of a rare entity: Wellens' syndrome with subtle terminal T wave changes. *Case Rep Emerg Med*, 2019: 1582030. doi: 10.1155/2019/1582030
- Bandara H.G.W.A.P.L et al. (2018). Echocardiographic and Angiographic Characteristics of Patients With Wellens' Syndrome Who Underwent Percutaneous Coronary Interventions. *Int J Recent Sci Res*. 9(6), pp. 27655-27659. DOI: <http://dx.doi.org/10.24327/ijrsr.2018.0906.2305>
- Chreif, M., Yahia., & Hammoudi, N. (2020). Wellens Syndrome: Prospective study [online] Science Direct. Available at: [Accessed 6 January 2020]
- Collaborators GBDCoD (2017). Global, regional, and national age-sex specific mortality for 264 causes of death, 1980–2016: a systematic analysis for the Global Burden of Disease Study 2016. *Lancet*, 390:1151–210. [https://doi.org/10.1016/S0140-6736\(17\)32152-9](https://doi.org/10.1016/S0140-6736(17)32152-9).
- Coutinho Cruz, M., Luiz, I., Ferreira, L., & Cruz Ferreira, R. (2017). Wellens' syndrome: a bad omen. *Cardiology*, vol. 137, no. 2, pp. 100–103
- De Zwaan, C., Bär, F. W., & Wellens, H. J. (1982). Characteristic electrocardiographic pattern indicating a critical stenosis high in left anterior descending coronary artery in patients admitted because of impending myocardial infarction. *American heart journal*, 103(4), 730- 736
- Drobni, Z.D., Károlyi, M., Heltai, K., Simon, A., Merkely, B., & Maurovich-Horvát, P. (2016). Wellens' syndrome depicted by coronary. CT angiography. *Journal Of Cardiovascular Emergencies*, vol. 2, no. 4, pp. 185–187, 2016
- Ghumman, G., Yarlagadda, S., Dogra, R., et al. (2022) Deeply Inverted and Biphasic T-Waves of Wellens' Syndrome: A Characteristic Electrocardiographic Pattern Not To Forget. *Cureus* 14(2): e22130. DOI 10.7759/cureus.22130
- Hsu, Y.C., Hsu, C.W., & Chen, T.C. (2017). Type B Wellens' syndrome: Electrocardiogram patterns that clinicians should be aware of. *Tzu Chi Med J*. 2017; 29(2): 127-128
- Kardesoglu, E., Celik, T., Cebeci, B.S., Cingozbay, B.Y., Dincturk, M., & Demiralp, E. (2003). Wellens' syndrome: a case report. *J Int Med Res*, 31:585–590. doi: 10.1177/147323000303100615
- Mathew, R., Zhang, Y., Izzo, C., et al. (2022) Wellens' Syndrome: A Sign of Impending Myocardial Infarction. *Cureus* 14(6): e26084. DOI 10.7759/cureus.26084
- Miner, B., Grigg, W.S., & Hart, E.H. (2022). Wellens Syndrome. *StatPearls*. StatPearls Publishing, Treasure Island (FL) Available from: <https://www.ncbi.nlm.nih.gov/books/NBK482490/> [Accessed on 7th January 2021]
- Nagdev, G., Chavan, G., & Aurangabadkar, G.M. (2022). Wellen's Syndrome: A Rare Case. *Cureus* 14(5): e25158. doi:10.7759/cureus.25158
- Pallangyo, P., Bhalia, S., Longopa, G., et al. (2020). A case of Wellens syndrome in a 30- year-old woman from Sub-Saharan Africa: a perplexing clinical entity with invaluable lessons. *Journal of Investigate Medicine High Impact Case Reports*, 8: 1-6
- Parekh, A., Nguyen, L., Wilke, L., et al. (2022). Wellens Syndrome Electrocardiogram Pattern in a Patient With Multi-Vessel Coronary Artery Disease. *Cureus* 14(6): e26418. DOI 10.7759/cureus.26418
- Patra, S., Roy, A., Priya A., & Kaushik, A. (2022). Myocardial Ischemia precipitating thyroid storm diagnosed during storm recovery through Wellen's wave: An ECG for an eye. *Endocrine Abstracts*, 81 EP947 | DOI: 10.1530/endoabs.81.EP947
- Purwaningtyas, N., & Meriedlona, N. (2017). Wellens' syndrome and impending anterior wall myocardial infarction: a case report. *Med Rep Case Stud*, 2(3). doi: 10.4172/2572-5130.1000145

- Ramires, T.G., Sant'Anna, J., Pais, J., & Picarra, B.C. (2018). Wellens' syndrome: a pattern to remember. *BMJ Case Rep.* 2018: bcr2018224582. doi: 10.1136/bcr-2018-224582
- Roth, G.A., Forouzanfar, M.H., Moran, A.E., Barber, R., Nguyen, G., Feigin, V.L. et al. (2015). Demographic and epidemiologic drivers of global cardiovascular mortality. *N Engl J Med*, 372:1333–41. <https://doi.org/10.1056/NEJMoa1406656>
- Roth, G.A., Johnson, C., Abajobir, A., Abd-Allah, F., Abera, S.F., Abyu, G., et al. (2017). Global, regional, and National Burden of cardiovascular diseases for 10 causes, 1990 to 2015. *J Am Coll Cardiol*, 70:1–25. <https://doi.org/10.1016/j.jacc.2017.04.052>
- Sahitra, T., & Haizil, F. (2022). Wellens syndrome: a review article. *International Journal of Research and Review* Vol. 9; Issue: 1; January 2022
- Sanchis-Gomar, F., Perez-Quilis, C., Leischik, R. et al. (2016). Epidemiology of coronary heart disease and acute coronary syndrome. *Ann Transl Med*, 4(13): 256
- Shivani, Sharma., Uma M.B., & Muthu Kumaran, T. (2022). Wellens Syndrome: A Case Study. *International Journal of Research Publication and Reviews*, Vol 3, no 6, pp 3654-3656
- Singh, B., Singh, Y., Singla, V., & Nanjappa, M.C. (2013). Wellens' syndrome: a classical electrocardiographic sign of impending myocardial infarction. *BMJ Case Rep*, 2013:bcr2012008513. doi: 10.1136/bcr-2012-008513
- Varela, O.A., Juarez, G.V.C., HernandezMercado, M.A., et al. (2020). Wellens' syndrome: report and review of case. *Cardiovasc Metab Sci*, 31(2): 53-58
- Willim, H.A., Agustyana, A., Arilaksono, D.G., Proklamartina, N.C., & Furqon, M. (2020). A Case Report of Wellens' Syndrome: An Ominous Sign of Left Anterior Descending Artery Critical Stenosis and Impending Anterior Myocardial Infarction. *Indones J Med*. 05 (03): 246-252. <https://doi.org/10.26911/theijmed.2020.05.03.10>
- Zbitou, A., Zerhoudi P., Bouzerda, A., & Khatouri, A. (2022). Wellens Syndrome: A Case like No Other!. *Saudi J Med*, 7(5): 286-289
- Zhou et al. (2022). Wellens' syndrome: incidence, characteristics, and long-term clinical outcomes. *BMC Cardiovascular Disorders*, 22:176 <https://doi.org/10.1186/s12872-022-02560-6>